

МИНИСТЕРСТВО ЗДРАВООХРАНЕНИЯ И СОЦИАЛЬНОГО
РАЗВИТИЯ
РОССИЙСКОЙ ФЕДЕРАЦИИ

АССОЦИАЦИЯ ОНКОЛОГОВ РОССИИ

ФЕДЕРАЛЬНОЕ ГОСУДАРСТВЕННОЕ УЧРЕЖДЕНИЕ
МОСКОВСКИЙ НАУЧНО-ИССЛЕДОВАТЕЛЬСКИЙ
ОНКОЛОГИЧЕСКИЙ ИНСТИТУТ
им. П.А. ГЕРЦЕНА

МИНИСТЕРСТВА ЗДРАВООХРАНЕНИЯ И СОЦИАЛЬНОГО
РАЗВИТИЯ
РОССИЙСКОЙ ФЕДЕРАЦИИ

**РОЛЬ И ЗАДАЧИ СМОТРОВОГО КАБИНЕТА ПОЛИКЛИНИКИ
КАК ЭТАПА В ОРГАНИЗАЦИИ ПРОФИЛАКТИЧЕСКИХ
МЕРОПРИЯТИЙ,
НАПРАВЛЕННЫХ НА СОВЕРШЕНСТВОВАНИЕ
ОНКОЛОГИЧЕСКОЙ ПОМОЩИ НАСЕЛЕНИЮ**

методические рекомендации

Москва 2010

МИНИСТЕРСТВО ЗДРАВООХРАНЕНИЯ И СОЦИАЛЬНОГО РАЗВИТИЯ
РОССИЙСКОЙ ФЕДЕРАЦИИ
ФЕДЕРАЛЬНОЕ ГОСУДАРСТВЕННОЕ УЧРЕЖДЕНИЕ
МОСКОВСКИЙ НАУЧНО-ИССЛЕДОВАТЕЛЬСКИЙ ОНКОЛОГИЧЕСКИЙ
ИНСТИТУТ
им. П.А. ГЕРЦЕНА
МИНИСТЕРСТВА ЗДРАВООХРАНЕНИЯ И СОЦИАЛЬНОГО РАЗВИТИЯ
РОССИЙСКОЙ ФЕДЕРАЦИИ

«УТВЕРЖДАЮ»

Главный внештатный специалист-онколог
Минздравсоцразвития России
академик РАМН

В.И. Чиссов

«28 июля » 2010 г.

**РОЛЬ И ЗАДАЧИ СМОТРОВОГО КАБИНЕТА ПОЛИКЛИНИКИ
КАК ЭТАПА В ОРГАНИЗАЦИИ ПРОФИЛАКТИЧЕСКИХ
МЕРОПРИЯТИЙ,
НАПРАВЛЕННЫХ НА СОВЕРШЕНСТВОВАНИЕ
ОНКОЛОГИЧЕСКОЙ ПОМОЩИ НАСЕЛЕНИЮ**

методические рекомендации

Москва 2010

Важнейшим направлением государственной политики является стратегия реформирования здравоохранения, направленная на поддержку мер по сохранению и улучшению здоровья нации, включающих такие приоритетные задачи, как снижение заболеваемости, инвалидизации и смертности.

Реализация Национальной онкологической программы, стартовавшей в январе 2009 г., коренным образом меняет статус онкологической службы, придавая ее деятельности форму государственного заказа. Укрепляется материально-техническая база онкологических учреждений, улучшается оснащенность онкологических кабинетов и фельдшерско-акушерских пунктов первичного звена здравоохранения. Значительное внимание уделяется активной пропаганде здорового образа жизни, повышению онкологической настороженности как врачей «первичного звена», так и населения, разрабатываются и внедряются новые программы профилактики и ранней диагностики онкологических заболеваний. В мероприятиях, направленных на раннюю диагностику злокачественных новообразований и снижение показателей запущенности, значительная роль отводится совершенствованию работы смотрового кабинета поликлинического звена здравоохранения. Это диктуется их экономической рентабельностью, поскольку выявление одного онкологического больного в смотровом кабинете обходится в два и более раза дешевле, чем при профилактическом обследовании в поликлинике или женской консультации.

В методических указаниях обоснованы задачи, стоящие перед медицинским персоналом смотрового кабинета, представлены методы обследования, применяющиеся при профилактических осмотрах женского и мужского населения, положение и минимально необходимый табель оснащения смотрового кабинета амбулаторно-поликлинического учреждения, показатели оценки его работы.

Методические указания предназначены для руководителей органов здравоохранения, главных врачей лечебно-профилактических учреждений, медицинских работников, профессиональная деятельность которых связана с работой смотрового кабинета, организаторов здравоохранения,

Учреждение-разработчик: ФГУ «МНИОИ им. П.А. Герцена
Минздравсоцразвития России»

Авторы: О.В. Кривонос, В.И. Чиссов, В.В. Старинский, Л.М. Александрова

ВВЕДЕНИЕ

В настоящее время показатели активного выявления злокачественных новообразований (ЗНО) в целом по России не соответствуют современным возможностям медицины и свидетельствуют о настоятельной необходимости совершенствования дальнейшей работы в этом направлении. Так, в 2009 г. доля больных, выявленных при профилактических осмотрах, составляла 12,9% от числа всех больных с впервые в жизни установленным диагнозом ЗНО. При этом удельный вес ЗНО, выявленных на I–II стадии процесса, соответствовал 46,6% от всех выявленных ЗНО.

Своевременное выявление и лечение больных на ранних стадиях заболевания по-прежнему остается актуальной задачей онкологической службы страны и позволяет в большинстве случаев не только добиться излечения пациентов, улучшения качества жизни и ее продления, но и сокращает затраты на паллиативное лечение и инвалидизацию. Недостаточные, а в ряде случаев отсутствующие, мероприятия по раннему выявлению онкологических заболеваний среди населения, низкая профилактическая ориентация специалистов первичного звена и их онкологическая грамотность, слабая материально-техническая база онкодиспансеров являются причинами существенной доли запущенности среди всех впервые выявленных онкологических больных.

С целью улучшения оказания специализированной онкологической помощи населению и совершенствования системы профилактики и лечения, уменьшения смертности и инвалидизации от ЗНО при поддержке Правительства Российской Федерации была разработана Национальная онкологическая программа, стартовавшая в 2009 г. в рамках ПНП «Здоровье». Предусмотренные ею этапы реализации - 2012 и 2020 гг., направлены на увеличение показателей выявляемости ранних стадий злокачественного процесса; снижение заболеваемости, смертности и инвалидности населения от ЗНО; увеличение продолжительности и улучшение качества жизни онкологических больных.

Решение поставленных задач возможно путём оптимизации систематической работы, направленной на создание современной системы оказания онкологической помощи населению, ориентированной на раннее выявление онкологических заболеваний на основе внедрения скрининговых программ массового обследования населения, обладающих высокой медицинской и экономической эффективностью, программ периодических медицинских осмотров. Ключевым моментом является мотивирование врачей «первичного звена» (терапевтов, хирургов, гинекологов, оториноларингологов, дерматологов и др.) на раннее выявление у пациентов ЗНО, формирование по результатам медицинского освидетельствования групп лиц повышенного онкологического риска, подлежащих адекватному лечению и динамическому контролю специалистами первичного звена и, при необходимости, врача-онколога.

При подозрении на ЗНО или его выявлении с целью сокращения сроков обследования пациентов и обеспечения своевременного их направления в онкологические специализированные учреждения определена система маршрутизации пациентов в специализированные онкологические медицинские учреждения, где доказанная эффективность лечения по сравнению с результатами стационаров общей лечебной сети существенно выше.

В мероприятиях, направленных на раннюю диагностику ЗНО и снижение показателей запущенности, значительная роль отводится совершенствованию работы смотрового кабинета. Следует отметить, что в Российской Федерации в системе всеобщей диспансеризации населения успешно функционировала сеть смотровых кабинетов, входивших в качестве функциональных подразделений в состав отделений профилактики, или являвшихся структурными подразделениями поликлиник. Смотровые женские кабинеты начали создаваться в Российской Федерации с начала 60-х годов XX века и к 1980г. уже функционировало 4000 кабинетов, в которых обследовалось около 16 млн. женщин. Благодаря их деятельности удельный вес активно выявленной злокачественной патологии шейки матки среди всех зарегистрированных больных достигал 40%. По данным федеральной отчетности в России в 2009г. функционировали 3174 смотровых кабинета.

СМОТРОВЫЕ КАБИНЕТЫ. ИХ ВИДЫ И ЗАДАЧИ

Работа смотрового кабинета регламентируется положением о нем (приложение 1). Смотровые кабинеты подразделяются на женские и мужские. Основной задачей смотровых кабинетов является проведение профилактического осмотра мужчин возрастной группы от 30 лет, а женщин от 18 лет (что обусловлено высоким процентом воспалительных и фоновых гинекологических заболеваний в данной возрастной группе) с целью раннего выявления злокачественных опухолей и предопухолевых заболеваний визуальных локализаций (наружные половые органы, молочная железа, щитовидная железа, прямая кишка, губы, органы полости рта, кожные покровы, периферические лимфатические узлы). Эти органы доступны осмотру и пальпации, а также могут быть обследованы с помощью цитологического метода. Опухоли наружных локализаций, которые можно обнаружить в ходе профилактических осмотров, составляют 30% среди всех злокачественных опухолей у лиц обоего пола и почти 40% - у женщин. Рекомендуемая периодичность посещения смотрового кабинета для женщин – 1 раз в 2 года, для мужчин – 1 раз в 3 года.

Осмотр в смотровом кабинете проводит специально подготовленная по диагностике ЗНО медицинская сестра (акушерка), фельдшер или врач. Необходимым условием допуска к работе в смотровом кабинете является их подготовка (повышение квалификации в объеме не менее 144 час) на базе учреждения, имеющего лицензию на образовательную деятельность, где они проходят обучение основным диагностическим навыкам и методам выявления предопухолевых заболеваний и ЗНО наружных локализаций. Такая подготовка и тесная связь в повседневной работе медицинских работников смотровых кабинетов и онкологов повышает эффективность этой формы профилактических обследований. Методическое руководство работой кабинета осуществляет районный онколог, а при отсутствии такового - врач-онколог территориального онкологического диспансера.

Профилактический осмотр женщин в смотровом кабинете включает следующие методы обследования: осмотр, пальпация, измерение артериального давления, инструментальный метод, бимануальное обследование, пальцевое исследование прямой кишки женщинам старше 40 лет и при наличии жалоб, цитологическое исследование мазков с шейки матки и цервикального канала.

Профилактический осмотр мужчин в смотровом кабинете включает следующие методы обследования: осмотр, пальпация, измерение артериального давления, пальцевое исследование прямой кишки и области предстательной железы мужчинам старше 30 лет.

ПОРЯДОК РАБОТЫ СМОТРОВОГО КАБИНЕТА

В соответствии с основными задачами смотровой кабинет осуществляет:

- доврачебный опрос (сбор акушерско-гинекологического у женщин и урологического у мужчин анамнеза);

- осмотр всех женщин с 18 лет и мужчин с 30 лет, обратившихся впервые в течение года в амбулаторно-поликлиническое учреждение;
- осмотр кожи, ротовой полости и наружных половых органов (у женщин - бимануальное влагалищное исследование, осмотр шейки матки в зеркалах, взятие мазков с шейки матки и цервикального канала на цитологическое исследование);
- пальпацию щитовидной и молочных желез, живота, периферических лимфатических узлов;
- трансректальное пальцевое исследование;
- направление на дообследование и санацию пациентов с выявленным заболеванием или с подозрением на заболевание к профильному врачу-специалисту;
- учет и регистрацию проводимых профилактических осмотров и результатов цитологических исследований по установленным формам первичной медицинской документации;
- проведение санитарно-просветительной работы среди граждан, посещающих поликлинику.

Профилактическое обследование в смотровом кабинете должно носить массовый поточный характер. Для обеспечения массового охвата населения обследованием смотровой кабинет должен работать на протяжении полного рабочего дня поликлиники, т.е. в две смены. С этой целью в штатном расписании поликлиники следует предусмотреть две ставки специалиста, работающего в смотровом кабинете.

Посещаемость смотрового кабинета обеспечивается:

наличием в поликлинике информации о необходимости профилактического обследования в смотровом кабинете, для чего рядом с регистратурой, в зале самозаписи, в отделении профилактики и холлах должны быть вывешены объявления о необходимости обследования в смотровом кабинете, месте его размещения и часах работы.

направление посетителей поликлиники (женщин с 18 лет и мужчин с 30 лет, обратившихся впервые в течение года в амбулаторно-поликлиническое учреждение) в смотровой кабинет должно быть обязательным и осуществляться работниками регистратуры, участковыми врачами и специалистами различных профилей.

Руководство поликлиники должно занимать активную позицию по оптимизации организации работы смотрового кабинета, путем наглядной агитации формировать у посетителей мотивацию для проведения профилактического осмотра.

Для активного привлечения посетителей в смотровой кабинет нужно проводить разъяснительную работу. Для этого участковые (семейные) врачи и специалисты различного профиля на приеме должны объяснять важность профилактического обследования в смотровом кабинете ввиду бессимптомного течения начальных форм злокачественных опухолей и предопухолевых заболеваний, лечение которых предотвращает развитие рака. Важная роль в

разъяснительной работе о важности профилактических обследований принадлежит работникам отделения профилактики амбулаторно-профилактических учреждений.

Не подлежат направлению в смотровой кабинет пациенты с острыми процессами, резкими болями, высокой температурой, с заболеваниями, требующими неотложной помощи. Такие больные должны пройти обследование в смотровом кабинете после стихания острых явлений.

Нагрузка смотрового кабинета с учетом требований к качеству осмотра, при котором подвергаются обследованию все органы, доступные осмотру и пальпации, составляет для женского кабинета 4 человека в час, для мужского – 5.

Табель оснащения смотрового кабинета представлен в приложении 2. Оптимальным представляется организация в поликлинике отдельно мужского и женского смотровых кабинетов. При отсутствии такой возможности целесообразно организовать работу смотрового кабинета таким образом, чтобы прием женского и мужского населения осуществлялся посменно с ежедневным чередованием часов приема.

МЕТОДИКА ОБСЛЕДОВАНИЯ В СМОТРОВОМ КАБИНЕТЕ

В смотровых кабинетах подлежат обследованию в обязательном порядке кожные покровы, органы ротовой полости, периферические лимфатические узлы, щитовидная железа, молочные железы, половые органы, прямая кишка.

Перед началом осмотра медицинский работник проводит краткий доврачебный опрос, обращая внимание на появление слабости, утомляемости, снижение аппетита, наличие болевых ощущений в животе или поясничной области, изменение цвета или появление примесей крови в выделениях.

При жалобах на осиплость голоса и кашель, которые не очень беспокоят пациента, можно заподозрить рак гортани или легких, а при малейших затруднениях проглатывания твердой пищи – опухоль пищевода или кардиального отдела желудка.

Следует выяснить, нет ли «ранок» во рту, увеличивающихся родимых пятен или родинок, изъязвлений кожи, выделений из сосков. При опросе женщин следует обращать внимание на нарушение менструального цикла, наличие и появление болей и атипичных кровяных выделений в межменструальном периоде и в менопаузе. У мужчин выясняется нет ли затруднений при мочеиспускании и его частота в ночное время. Отмечается также наличие запоров и чередование запоров с поносами, слизи и кровяных выделений из прямой кишки, увеличение живота, уменьшение количества мочи. Результаты анкетирования заносятся в анамнестическую карту посетителя смотрового кабинета.

Осмотр полости рта. Обследование начинают с ротовой полости. С помощью одноразового шпателя осматривают слизистую губ, щек, десен, языка. Для

осмотра языка его кончик берут марлевой салфеткой и подтягивают наружу. Цель осмотра – обнаружение лейкоплакий, трещин, изъязвлений слизистой.

Лейкоплакии выглядят как белые шероховатые налеты или плотные белые бляшки, возвышающиеся над поверхностью гладкой, розовой слизистой. Чаще они располагаются на слизистой оболочке щек. Трещины и изъязвления встречаются на боковых поверхностях языка, на красной кайме нижней губы ближе к углу рта, а также на тех участках слизистой полости рта, которые постоянно травмируются острыми краями обломанных зубов и плохо подобранными протезами. Легкая ранимость и кровоточивость этих участков подозрительна по наличию предопухолевых заболеваний.

Соскоб на цитологическое исследование с язвенной поверхности слизистой оболочки рта, кожи, нижней и верхней губы осуществляют тупым скальпелем. Полученный материал наносят тонким слоем на обезжиренное предметное стекло. При наличии на язве гнойно-некротического налета его необходимо удалить сухим ватно-марлевым тампоном. Мазки подсушивают на воздухе.

Осмотр кожных покровов. Последовательно осматривают кожу лица, головы, шеи, туловища и конечностей с целью выявления пигментных бородавчатых и узелковых образований, изъязвлений. Следует обращать внимание на наличие длительно существующих гиперемированных участков кожи с шероховатой поверхностью и склонностью к изъязвлению, которые располагаются в области тела, подвергающихся воздействию раздражающих факторов (трение краев одежды, воздействие солнечных лучей, химических веществ и т.д.). С течением времени на этих местах могут возникнуть узелковые и бородавчатые образования. Наиболее частой локализацией рака и предрака является кожа лица.

Большую опасность на наличие злокачественной пигментной опухоли кожи – меланомы, представляют собой темные и синюшно-багровые пятна и узелковые образования, возвышающиеся над поверхностью кожи, склонные к увеличению и изъязвлению. Такие образования часто встречаются на коже живота, спины, нижних конечностей.

С пигментных опухолей материал получают только методом отпечатков путем прикладывания чистого обезжиренного стекла к изъязвившейся или мацерированной поверхности.

Пальпация лимфатических узлов. Последовательно пальпируют периферические лимфатические узлы: шейные, надключичные, подмышечные и паховые. Пальпация шейных и надключичных лимфатических узлов осуществляется в положении пациента стоя или сидя. Медицинский работник становится позади обследуемого. Пальпацию проводят двумя руками, при этом четырьмя пальцами каждой руки исследуют шейную и надключичную области, а большие пальцы рук располагаются на боковых поверхностях шеи. Пальпация подмышечных лимфатических узлов проводится отдельно с каждой стороны. При этом медицинский работник стоит спереди от пациента, положив его руку

на свое плечо со стороны осмотра. Паховые лимфатические узлы пальпируются в положении пациента «лежа на кушетке».

В норме могут определяться мелкие лимфатические узлы эластической консистенции. Лимфатические узлы являются барьером на пути распространения злокачественного процесса. В них в первую очередь могут быть выявлены метастазы опухолей различных локализаций. Пораженные метастазами лимфатические узлы представляют собой плотные, часто неподвижные образования различной величины. В ряде случаев увеличение лимфатических узлов может быть проявлением лимфогранулематоза или лейкозов – системных заболеваний, поражающих весь лимфатический аппарат организма.

Пальпация щитовидной железы. Пальпацию щитовидной железы можно проводить стоя спереди или сзади от обследуемого. При положении сзади от пациента пальпация осуществляется четырьмя пальцами обеих рук, при этом большие пальцы располагаются на боковых поверхностях шеи. Во время пальпации предлагается обследуемому сделать глотательное движение. При этом четко выявляются размеры и консистенция щитовидной железы.

Щитовидная железа располагается на уровне гортанных хрящей и в норме не содержит уплотнений и узловых образований. При наличии предопухолевых заболеваний и опухолей отмечаются диффузное или локальное уплотнение, асимметрия железы за счет увеличения одной из ее долей.

Обследование молочных желез. Обследование молочных желез включает осмотр и их пальпацию. Осмотр проводится в положении «поднятые руки положены на затылок». Обращают внимание на величину и форму молочных желез, состояние кожи, сосков, ареолы. Каждую железу осматривают отдельно, придав пациенту полубоковое положение и попросив его поднять руку. Изменения легче выявляются при сравнении одной железы с другой. В норме молочные железы, как правило, имеют одинаковую форму и величину. Соски располагаются на одной линии. Трещины, мокнутия, корочки, втяжение и фиксация соска, кожа, напоминающая лимонную корку, следует рассматривать как признаки злокачественного заболевания.

Пальпацию молочных желез всегда осуществляют в двух положениях обследуемого: стоя и лежа. Проводят «плоской» ладонью по молочной железе и ощупывают ее пальцами с целью выявления уплотнений и узлов в ткани молочной железы. Ощупывать молочные железы нужно тщательно, последовательно обследуя каждый участок. Большую отвислую грудь удобнее исследовать в положении лежа, немного повернув пациента сперва на один, а затем на другой бок. Легко нажимая на сосок, следует выяснить нет ли патологических выделений из соска.

В норме молочные железы мягкие, уплотнений не содержат. Злокачественные опухоли определяются в виде плотных, хорошо отграниченных узлов или уплотнений без четких границ, часто сопровождающихся втяжением соска или фиксацией кожи. При правильной

пальпации можно выявить опухоли размером до 1 см. При больших размерах молочных желез, в которых трудно пальпаторно обнаружить опухоль, целесообразно направить женщину на маммографию.

Методика осмотра грудных желез у мужчин не отличается от таковой у женщин. При осмотре и пальпации обращают внимание на величину и форму сосков, наличие уплотнений в железах, выделений и болевых ощущений. Рак грудной железы у мужчин составляет примерно 1% от всех случаев рака молочной железы у женщин, т.е. это заболевание у мужчин встречается в 100 раз реже, чем у женщин. Основным предрасполагающим фактором развития рака грудной железы у мужчин является гинекомастия - дисгормональное увеличение молочных желез. Средний возраст клинического проявления рака молочной железы у мужчин составляет 64 года. Основным симптомом рака грудной железы у мужчин является наличие узлового образования в молочной железе. Обычно опухоль располагается под соском, ареолой или недалеко от них. Нередко отмечаются кровянистые выделения из соска. При запущенном раке отмечается изъязвление кожи. При распространении опухоли в подмышечные лимфоузлы отмечается их увеличение и уплотнение.

Материалом для цитологического исследования молочных желез являются выделения из сосков. Для качественного получения материала необходимо провести легкий массаж молочной железы поглаживанием в направлении к соску. Затем производят «сцеживание» на предметное стекло. Готовят 4 – 5 мазков, распределяя выделенную жидкость тонким слоем.

Осмотр и пальпация живота. Осмотр живота проводится в положении пациента стоя и лежа. Следует обращать внимание на величину и форму живота, наличие асимметрии, изменение сосудистого рисунка кожи, состояние пупка и участие живота в акте дыхания.

Пальпацию живота проводят в положении обследуемого лежа с согнутыми и несколько приведенными к животу ногами, опущенными вдоль тела руками и при полном расслаблении передней брюшной стенки. Пальпацию начинают с левой паховой области, мягкими давящими движениями всей ладонной поверхностью пальцев, постепенно продвигаясь по ходу толстой кишки до правой паховой области. Затем пальпацию продолжают по средней линии живота от лона вверх, пальпируют области пупка, эпигастрия до мечевидного отростка. Далее пальпируют правое и левое подреберья (печень и селезенку). При этом обращают внимание на наличие плотных образований, узлов. Увеличение живота, распластанная форма его могут быть признаками асцита. При пальпации могут быть обнаружены опухолевые образования в верхних и нижних отделах живота, а также в области пупка.

Обследование женских половых органов. В гинекологическом кресле при хорошем освещении осматривают слизистую вульвы. Проводят также пальпацию наружных половых органов. Белесоватый цвет и сухость слизистой вульвы с склонностью к образованию трещин, а также атрофия малых половых губ характерны для крауроза. Лейкоплакия выявляется в виде белых

шероховатых налетов и бляшек. Эти изменения слизистой вульвы относятся к предраковым заболеваниям. Изъязвление слизистой с уплотнением ткани может быть признаком рака вульвы.

Осмотр с помощью зеркал. Шейку матки обнажают ложкообразными зеркалами Симса и подъемниками. При осмотре определяют величину, форму шейки матки, состояние ее слизистой и слизистой стенок влагалища. Наличие каймы или очагов гиперемии вокруг наружного зева шейки матки обозначается как «эрозия». Обнаружение белых налетов и бляшек говорит о лейкоплакии. При осмотре могут быть выявлены образования, напоминающие цветную капусту, характерные для рака шейки матки.

Цитологический скрининг. Во время осмотра шейки матки производят забор мазков для цитологического исследования. Цитологический скрининг проводится путем взятия соскоба из шейки матки и последующего его просмотра цитологом. Взятие соскоба из шейки матки в ходе цитологического скрининга имеет своей главной задачей выявление и последующее лечение предопухолевых изменений шейки матки. Цитологический скрининг предусматривает новый подход - выявление предопухолевых изменений на клеточном уровне: дисплазии различной степени (слабая, умеренная, тяжелая) и преинвазивная карцинома.

Цитологический скрининг шейки матки принципиально отличается от всех видов скрининга, применяемых в противораковой борьбе, например, скрининг рака молочной железы, скрининг рака желудка. В отличие от всех видов скрининга, которые направлены на раннюю диагностику рака и снижение смертности от рака, цитологический скрининг имеет своей целью выявление и лечение предопухолевых заболеваний шейки матки и снижение заболеваемости раком шейки матки.

В связи с этим принципиально отличаются и основные принципы организации цитологического скрининга. Взятие соскоба для цитологического скрининга при отрицательном результате первичного обследования проводится с интервалом 1 раз в 3 года.

Обработка и просмотр соскобов из шейки матки проводится в централизованных цитологических лабораториях, которые обслуживают несколько районов. Сбор и пересылка мазков в такие лаборатории, просмотр мазков и пересылка ответов не должна превышать для районных ЛПУ 1 мес, для городских – 1 нед. Следует иметь в виду, что цитологический скрининг направлен на выявление дисплазий и преинвазивной карциномы.

И еще одна принципиальная особенность цитологического скрининга состоит в том, что соскоб из шейки матки для цитологического исследования в ходе скрининга берется только в том случае, если при осмотре шейки матки не выявлено макроскопически патологических изменений. **Если такие изменения выявляются, медицинский работник не должен производить соскоб, а обязан направить женщину для дообследования к гинекологу.** Гинеколог может взять соскоб для цитологического исследования, либо биопсию. Но в данном случае как соскоб, так и биопсия относятся уже к чисто

диагностическим мероприятиям и подлежат обработке и просмотру в соответствии с правилами и сроками диагностических морфологических исследований.

Взятие мазков для цитологического исследования. Во время осмотра шейки матки проводят забор мазков для цитологического исследования. Непременным условием получения клеточного материала для цитологической диагностики является взятие мазков до бимануального исследования. Учитывая отсутствие видимой патологии, материал берется со всей поверхности шейки матки и из цервикального канала. В связи с тем, что рак чаще всего развивается на месте соединения плоского эпителия влагалищной части шейки матки с цилиндрическим эпителием цервикального канала по периметру маточного зева, соскоб для забора материала должен обязательно включать эту зону («зону превращения») и эпителий цервикального канала. Эта зона у женщин после 40 лет, а также после диатермокоагуляции и криодеструкции уходит в цервикальный канал на 2,5 см выше наружного маточного зева, что диктует необходимость забора материала для цитологического исследования из цервикального канала на глубину не менее 2,5 см.

У женщин с визуально нормальной шейкой матки мазки берутся методом поверхностного соскоба, производимого одноразовой цервикс-щеточкой типа «cervix brush» (рис.1) или «cyto brush».



Рис. 1 Цервикс-щеточка ("cervix-brush")

Это одноразовый инструмент, изготавливаемый из полиэтилена и имеющий общую длину 20 см. Верхняя часть цервикс-щеточки, используемая для сбора клеток, представляет собой гибкую щеточку. Состоящую из 57 полукруглых пластиковых щетинок различной длины. По форме она соответствует контурам шейки матки, а самые длинные средние щетинки захватывают достаточно глубокие участки цервикального канала. Более короткие боковые ворсинки предназначены для соскоба клеток с поверхности шейки матки и с зоны перехода плоского эпителия шейки матки в цилиндрический эпителий цервикального канала. Гибкость ворсинок щеточки позволяет собрать клетки со всей поверхности шейки матки и предотвращает повреждение ее тканей.

Методика забора материала. При визуально нормальной шейке матки необходимо оценить количество слизи на поверхности шейки матки. При незначительном количестве слизи ее осторожно удаляют, промокая мягким ватным тампоном. Упаковка цервикс-щеточки вскрывается, щеточка вводится во влагалище под контролем глаза и ее конус осторожно направляется в цервикальный канал (рис. 2). После введения конуса щеточки в цервикальный канал щеточка прижимается к поверхности шейки и производится 5 полных

круговых движений – трижды по часовой стрелке и дважды против (рис. 3).

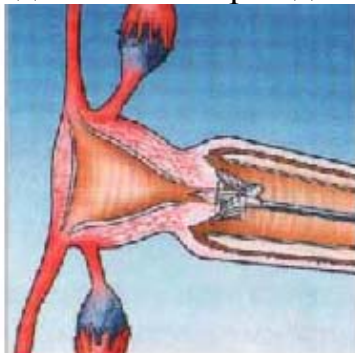


Рис. 2
Цервикс-щеточку
направляют в цервикальный
канал

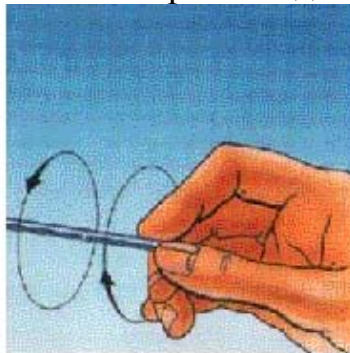


Рис. 3
Круговые движения
цервикс-щеточкой

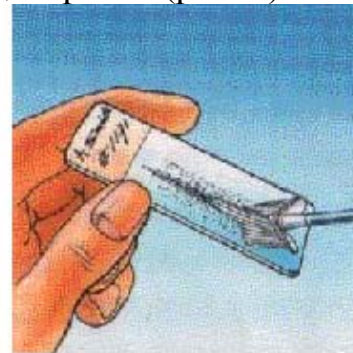


Рис. 4
Содержимое цервикс-
щеточки наносят на
предметное стекло

Очень важно правильно ввести конус щеточки в цервикальный канал, т.к. от этой манипуляции зависит качество взятия соскоба. Далее щеточка удаляется из влагалища, ее содержимое наносится на предметное стекло линейным движением вдоль стекла, используя обе стороны щеточки (рис. 4). При окраске по Папаниколау мазок фиксируется, при других окрасках фиксация не требуется (мазки высушиваются на воздухе).

Предметные стекла для цитологического исследования заготавливаются заранее в большом количестве, они должны быть без царапин, обезжирены в растворе хромовокислого калия и смеси Никифорова не менее 24 час.

Мазок с указанием фамилии женщины с оформленным направлением в этот же или на следующий день должен быть направлен в цитологическую лабораторию. Маркировка цитологических препаратов производится простым карандашом или стеклографом по матовой поверхности предметного стекла. Направление на цитологическое исследование, сопровождающее препарат, оформляется по форме №446/у приказа МЗРФ от 24.04.2003г №174 (приложение 3)

Двуручное гинекологическое исследование. При двуручном гинекологическом исследовании следует обращать внимание на величину и форму шейки матки, ее плотность, величину, форму, консистенцию и подвижность матки, положение матки в малом тазу. Увеличение и плотная консистенция шейки матки, смещение матки к одной из стенок таза и ограниченность ее подвижности, укорочение и уплотнение сводов влагалища могут быть признаками рака шейки матки. Увеличение матки, неровная узловатая поверхность ее обычно характерны для фибромиомы. Опухолевые образования в области придатков и в заднем своде влагалища всегда подозрительны по наличию рака яичников.

Учет и результаты цитологического исследования мазков. Результаты цитологического исследования поступают из лаборатории в учреждение, где производился забор материала, и фиксируется в картотеке или журнале. В целом срок от забора материала до получения заключения не должен

превышать 7 дней для лечебно-профилактических учреждений города, где имеется цитологическая лаборатория, и не более 30 дней для отдаленных районов области (края, республики).

Результаты цитологического исследования гинекологического мазка отражаются в виде стандартных ответов:

цитограмма без особенностей (для женщин репродуктивного возраста);

цитограмма соответствует возрастным особенностям слизистой оболочки;

цитограмма соответствует пролиферации (гиперплазии) железистого эпителия;

цитограмма соответствует воспалительному поражению слизистой оболочки;

цитограмма соответствует бактериальному вагиниту;

цитограмма соответствует атрофическому (возрастному) кольпиту;

цитограмма соответствует нерезко выраженным изменениям клеток плоского эпителия – легкой дисплазии или изменениям, возможно связанным с папилломавирусной инфекцией;

цитограмма соответствует выраженным изменениям клеток плоского эпителия – умеренной дисплазии, тяжелой дисплазии;

цитограмма соответствует раку плоскоклеточному, плоскоклеточному с орогованием, раку из мелких клеток, аденокарциноме;

другие виды цитологического заключения (например, такие редкие цитологические заключения, как цитограмма не противоречит клиническому диагнозу «полип», «эндометриоз»).

О результатах цитологического скрининга медицинский работник извещает женщину. При ответе «цитограмма без особенностей» заключение передают в регистратуру поликлиники для помещения в амбулаторную карту; «воспалительный процесс», «легкая дисплазия» и другие неопухоловые процессы заключение направляют в женскую консультацию; при обнаружении рака или предраковых изменений (умеренная и тяжелая дисплазия) больную направляют непосредственно в онкологический диспансер. В последнем случае пациентке выдается на руки направление с указанием адреса онкологического учреждения, для дообследования и уточнения диагноза.

Исследование органов мошонки и полового члена. У мужчин при визуальном осмотре обращают внимание на состояние кожных покровов половых органов, наличие ссадин и трещин, мацераций, гиперемированных участков на коже головки полового члена, величину и форму яичек.

При пальпации органов мошонки отмечают размеры яичек, придатков, семенного канатика, их консистенция и наличие уплотнений и узелковых образований. В ранней стадии рака яичка прощупывается небольшой плотный безболезненный узелок, в последующем яичко становится плотным, бугристым.

В норме доступная пальпации часть уретры на всем протяжении нечувствительна, упруго-мягкой консистенции. Болезненность при пальпации, наличие уплотнений в виде равномерного шнура или отдельных узелков указывают на патологические изменения в стенке уретры.

Пальцевое исследование прямой кишки. Перед исследованием прямой кишки

необходимо тщательно осмотреть кожные покровы области крестца и копчика, межъягодичной складки, промежности, ануса. Осмотр и пальпация области ануса у мужчин производится в положении обследуемого на спине или коленно-локтевом положении, у женщин – в гинекологическом кресле.

При осмотре промежности и области ануса обращают внимание на рубцы, деформацию, воспалительные инфильтраты, наружные отверстия гнойных свищей, перианальные бахромки, остроконечные кондиломы, наружные геморроидальные узлы. Перианальные бахромки представляют собой мясистые радиально расположенные вокруг ануса складки перианальной кожи, образовавшиеся на месте затромбированных наружных геморроидальных узлов. При большом количестве перианальных бахромок, препятствующих туалету области ануса, может быть поставлен вопрос об их оперативном удалении, и такие больные могут быть направлены к проктологу.

Наружные геморроидальные узлы располагаются по краю анального отверстия, бывают одиночными и множественными, покрыты синюшной или фиолетового цвета кожей. Консистенция их мягкая, при надавливании они слегка болезненны и не спадаются. Тромбоз наружных геморроидальных узлов сопровождается выраженными воспалительными явлениями. При часто повторяющихся острых тромбозах больного следует отправить к проктологу.

Перианальные остроконечные кондиломы представляют собой множественные мелкие плотноватые бородавчатые узелки, нередко в области ануса образующие разрастания в виде цветной капусты. Этим больным также необходимо направить к проктологу.

Для осмотра стенок анального канала следует раздвинуть его края и попросить обследуемого слегка натужиться. При этом выявляются анальные трещины, выпадающие крупные анальные (фиброзные) полипы, наружные отверстия подкожно-подслизистых свищей прямой кишки, иногда можно увидеть нижние полюса внутренних геморроидальных узлов, особенно при их склонности к выпадению.

Острая анальная трещина представляет собой резко болезненный продольный дефект задней или передней стенки анального канала. Изредка анальная трещина может располагаться на боковой стенке. Хроническая анальная трещина отличается от острой более плотными (каллезными) краями, дно ее покрыто сероватым налетом, нередко у верхнего края имеется небольшое фиброзное образование – «сторожевой бугорок». У больных с анальной трещиной из-за резкой болезненности пальцевое исследование в смотровом кабинете лучше не выполнять, а направить пациента к проктологу.

Выпадающий крупный анальный полип имеет вид гладкого сигарообразного образования сероватого цвета, плотноватого на ощупь и легко вправляемого в прямую кишку. Эти полипы не являются предраком, но вызывают болевые ощущения и поэтому подлежат оперативному удалению.

Для ректального исследования используют напальчник, который надевают на указательный палец и обильно смазывают вазелином. Палец вводят в прямую кишку и обследуют ее стенки по ходу часовой стрелки.

Обращают внимание на тонус сфинктера прямой кишки. При снижении

тонуса и жалобах на недержание газов и жидкого (I-II степень недостаточность анального жома) или твердого кала (III-IV степень) больного необходимо направить к проктологу.

Внутренние геморроидальные узлы располагаются соответственно 3, 7 и 11 часам воображаемого циферблата (6 часов циферблата вне зависимости от положения осматриваемого находятся в области копчика). Они определяются на стенках анального канала в виде подвижных (легко смещаемых), мягких, умеренно болезненных или безболезненных образований, иногда кровоточащих при обследовании. В некоторых случаях при натуживании больного внутренние геморроидальные узлы имеют тенденцию к выпадению. Диагноз хронического геморроя может быть установлен только при имеющейся клинической картине заболевания: болей, кровотечения каплями алой крови, значительным увеличением узлов с тенденцией к выпадению при натуживании или выпадении их из анального канала. Само по себе наличие геморроидальных узлов не является заболеванием и не должно служить поводом для направления обследуемого к специалисту.

Анальные (фиброзные) полипы представляют собой значительно гипертрофированный анальный сосочек. Они определяются при пальцевом исследовании прямой кишки в виде плотного легко смещаемого безболезненного образования на длинной ножке, исходящего из области зубчатой линии (чаще задней ее полуокружности). Крупные анальные полипы могут выпадать из прямой кишки и ущемляться в анусе, вызывая боли.

Аденоматозные полипы, ворсинчатые опухоли и злокачественные новообразования прямой кишки определяются как узлы различной плотности и размеров на слизистой оболочке, или как уплотнения в виде инфильтрата стенки кишки. При пальпации через стенку прямой кишки также могут быть обнаружены уплотнения в параректальной клетчатке. Их всегда следует специально искать. Все эти больные направляются к проктологу, что отслеживается медицинским работником смотрового кабинета.

При пальцевом исследовании прямой кишки следует обращать внимание на наличие патологического отделяемого в просвете кишки: крови, гноя, слизи, которые остаются на напальчнике. Указание в анамнезе на выделение при дефекации темной крови (иногда сгустками), гноя или обильной слизи могут свидетельствовать о наличии в вышележащих отделах кишки злокачественного новообразования или ворсинчатой опухоли. Такие больные подлежат обследованию проктолога или онколога.

При удалении пальца из прямой кишки его осматривают на наличие следов крови или гноя.

Обязательным элементом ректального исследования у мужчин является исследование предстательной железы. Определяют ее размеры, консистенцию, болезненность и границы. При диффузном увеличении железы междолевая бороздка становится глубокой и четко выраженной. Иногда предстательная железа значительно увеличена в размерах и выбухает в просвет прямой кишки. В начальных стадиях рака в предстательной железе прощупывается одно или несколько уплотнений, иногда хрящевидной консистенции. Железа при этом

может быть не увеличена. При любых изменениях предстательной железы обследуемого срочно направляют к урологу.

Направление на дополнительное обследование. В задачу медицинского работника смотрового кабинета не входит установление точного диагноза. Он должен только заподозрить патологию и направить пациента к соответствующему врачу-специалисту на углубленное обследование. При подозрении на злокачественное новообразование заполняется форма сигнального извещения смотрового кабинета, которая направляется в первичный онкологический кабинет (приложение 4).

Медицинский работник смотрового кабинета должен точно знать в какое лечебное учреждение нужно направить пациента с той или иной патологией на дообследование и кто в этом учреждении является ответственным за данный раздел работы.

ОТЧЕТНО-УЧЕТНАЯ ДОКУМЕНТАЦИЯ

Результаты осмотра фиксируются в журнале ежедневного осмотра и в электронной базе смотрового кабинета (при ее наличии). Заполняются следующие графы: порядковый номер в день приема, фамилия, имя, отчество обследуемого, возраст, адрес. В последующих графах отмечают результаты осмотра всех локализаций, подлежащих обследованию в смотровом кабинете: кожи, полости рта, лимфатических узлов, живота, щитовидной железы, молочных желез, половых органов, прямой кишки. Отдельные графы выделяются для отметки о взятии материала на цитологическое исследование, предварительного диагноза смотрового кабинета и заключительного диагноза.

Пациентам, прошедшим обследование в смотровом кабинете, при отсутствии патологии выдают талон с указанием даты осмотра, который предъявляется врачу или в регистратуру для вклеивания в амбулаторную карту. При этом на титульном листе амбулаторной карты в регистратуре ставится штамп с указанием даты осмотра в смотровом кабинете. При обнаружении патологии талон маркируется красным цветом.

Удобной формой регистрации результатов профилактических осмотров является использование картотеки (электронной базы). Принципиально важное значение картотеки в регистрации результатов осмотра состоит в том, что она позволяет наглядно контролировать число обследуемых, прошедших осмотр из общего количества подлежащих осмотру; активно вызывать закрепленное население на профилактические обследования и при этом регулировать поток посещаемости смотрового кабинета; контролировать и сравнивать по картам результаты ежегодных профилактических обследований для выявления визуальных локализаций рака.

Списки для картотеки составляются участковыми медицинскими сестрами (участковыми врачами). Карточки хранятся в смотровом кабинете в специальных ящиках, разложенные по участкам в алфавитном порядке. Проверку списочного состава и пополнение карточек на лиц, подлежащих профилактическому осмотру, следует проводить ежегодно.

Карточки разделяют на две основные группы: 1) карточки лиц, не прошедших осмотра в текущем году; 2) прошедших обследование в текущем году. Карточки прошедших обследование также целесообразно разделить на две группы: 1) карточки тех, у кого патология не выявлена и 2) тех, у кого выявлена патология. В этой группе выделяются карточки со сверенным «уточненным» диагнозом. При выявлении рака они маркируются красным цветом, эти больные подлежат наблюдению у районного онколога. Уточнение диагнозов (сверка выявленной патологии) проводится 1 раз в месяц. Уточненный диагноз заносится в карточку.

Списки пациентов с выявленной патологией передаются старшей сестре поликлиники (женской консультации) для передачи профильным специалистам. Список является документом, обеспечивающим преемственность работы медицинского работника смотрового кабинета и врачами, осуществляющими дообследование и лечение пациентов, нуждающихся в этом. Для своевременного вызова больного в ЛПУ эти списки необходимо передавать не реже 1 раза в месяц (в последних числах текущего месяца или в первых числах следующего). Несоблюдение этих сроков затрудняет работу учреждений, проводящих дообследование, и значительно снижает результативность работы смотрового кабинета. Не позже, чем через 1 месяц, при сдаче очередного нового списка медицинский работник смотрового кабинета должен получить предыдущий с указанием заключительных диагнозов.

Медицинские учреждения, получившие списки больных из закрепленных за ними смотровых кабинетов, должны в 10-дневный срок пригласить указанных в списке пациентов к дообследованию и санации. К концу месяца в список должны быть внесены дата обращения пациента для дообследования и уточненный диагноз.

Активное привлечение на дообследование, внесение уточненных диагнозов в списки смотрового кабинета, находящиеся у старшей сестры ЛПУ, являются обязанностью медицинских сестер, работающих в кабинете профильного врача-специалиста. Врач должен со всей тщательностью отнестись к осмотру пациента, при показаниях обеспечить ему необходимое обследование; при отсутствии патологии успокоить пациента, не подрывая при этом авторитета медицинского работника смотрового кабинета, подчеркнуть необходимость профилактических осмотров в дальнейшем, отметить в амбулаторной карте, что пациент направлен из смотрового кабинета.

ПОДВЕДЕНИЕ ИТОГОВ РАБОТЫ СМОТРОВОГО КАБИНЕТА. На основании заключительных врачебных диагнозов и собственной документации медицинский работник подводит итоги проведенной работы с указанием числа и возраста обследованных (первичных и повторных), числа проведенных цитологических исследований. Число больных с различными патологическими состояниями, выявленными при профилактическом обследовании в смотровом кабинете, указывают только по уточненным диагнозам. Также указывается число больных с выявленной патологией, оставшихся без врачебного

дообследования. Проверяется обращение направленных из смотрового кабинета пациентов к специалистам по спискам, представляемым в ЛПУ.

Ежеквартально медицинский работник смотрового кабинета составляет отчет по всем показателям для руководства поликлиники и районного онколога (приложение 5). Вопросы работы смотрового кабинета должны заслушиваться 2 раза в год на врачебных и сестринских конференциях.

Анализ работы смотрового кабинета проводится совместно руководством поликлиники и онкологом района. Показатели оценки работы смотрового кабинета представляются отдельно для женского и мужского кабинета в соответствии с приложением 6.

Показателем квалификации медицинского работника смотрового кабинета может служить процент подтвержденных или измененных диагнозов. При большом количестве необоснованных направлений пациентов на дообследование, или пропусках в диагностике злокачественных новообразований руководство ЛПУ должно ставить вопрос о повышении квалификации специалиста.

Основным критерием работы смотрового кабинета служит выявляемость предопухолевых заболеваний (приложение 7) и рака, а также процент активного выявления рака.

Приложение 1

Положение

о смотровом кабинете амбулаторно-поликлинического учреждения

1. Смотровой кабинет (далее именуется – кабинет) организуется в установленном порядке в амбулаторно-поликлиническом учреждении как самостоятельное подразделение или структурное подразделение данного учреждения и работает в режиме учреждения.

2. Кабинет размещается в отдельной комнате с хорошим освещением, оснащается специальным оборудованием и инструментарием.

3. Работу в кабинете осуществляет медицинский работник (врач, фельдшер, акушерка), прошедший специальную подготовку по онкологии и имеющий соответствующий документ (сертификат, свидетельство).

4. Руководство и контроль за деятельностью кабинета, работой и уровнем профессиональной подготовки специалистов осуществляет заведующий структурным подразделением, в состав которого входит смотровой кабинет, при его отсутствии – заместитель главного врача по лечебной работе.

5. Методическое руководство работой кабинета осуществляет районный онколог, а при отсутствии такового – врач-онколог территориального онкологического диспансера.

6. Кабинет осуществляет:

- доврачебный опрос пациентов;
- проведение профилактического осмотра пациентов, обратившихся впервые в течение года в амбулаторно-поликлиническое учреждение на предмет раннего выявления хронических, предопухолевых и опухолевых заболеваний видимых локализаций;
- измерение артериального давления;
- обязательное взятие у всех женщин, обратившихся в кабинет, мазков с цервикального канала и шейки матки и направление их в цитологическую лабораторию для исследования;
- направление лиц с выявленной патологией к соответствующему специалисту для уточнения диагноза и организации лечения;
- учет и регистрацию проводимых профилактических осмотров и результатов цитологических исследований по установленным формам первичной медицинской документации;
- проведение санитарно-просветительной работы среди граждан, посещающих поликлинику.

Примечание:

Профилактический осмотр **женщин** включает осмотр кожных покровов и видимых слизистых оболочек, осмотр и пальпацию молочных желез, осмотр и пальпацию области щитовидной железы, осмотр и пальпацию живота, периферических лимфатических узлов, осмотр в зеркалах шейки матки и влагалища, бимануальное обследование матки и придатков, пальцевое

обследование прямой кишки женщинам старше 40 лет и при наличии жалоб, измерение артериального давления.

Профилактический осмотр **мужчин** включает осмотр кожных покровов и видимых слизистых оболочек, осмотр и пальпацию области наружных половых органов, области грудных желез, щитовидной железы, живота, периферических лимфатических узлов, пальцевое обследование прямой кишки и области предстательной железы, измерение артериального давления.

Приложение 2

Табель оснащения смотрового кабинета

Оборудование:

1. Кушетка для осмотра в положении лежа;
2. Гинекологическое кресло;
3. Осветитель на шарнирах;
4. Ширма для выделения места подготовки к осмотру;
5. Письменный стол;
6. 3 – 4 стула;
7. Шкаф и тумбочка для хранения документов, инвентаря и медикаментов;
8. Ящики для картотеки;
9. Хирургический столик для инструментария;
10. Стерилизатор сухожаровой для стерилизации инструмента;
11. Ростомер;
12. Медицинские весы;
13. Тоннометр с фонендоскопом;
14. Персональный компьютер;
15. Педальное ведро для мусора.

Инструментарий:

1. деревянные одноразовые шпатели для осмотра полости рта – 300 шт./месяц;
2. одноразовые цервикс-щеточки – 120-150 шт./месяц;
3. ложкообразные зеркала Симса – 20 шт.;
4. подъемники гинекологические к зеркалам – 40 шт.;
5. ложка Фолькмана – 10 шт.;
6. корнцанги – 30 шт.;
7. несколько разных пинцетов;
8. контейнеры для хранения и транспортировки цитологических препаратов – по числу препаратов;
9. резиновые хирургические перчатки – 50 – 60 пар/месяц;
10. напальчники – 500 шт./месяц;
11. вощеная бумага или 40-45 шт. клеенок;
12. вата;
13. марлевые салфетки, используемые при осмотре языка и анальной области;
14. вазелин для пальцевого исследования прямой кишки (2,0 кг на 1000 осмотренных);
15. тальк для перчаток;
16. хозяйственное и туалетное мыло;
17. дезинфицирующие растворы (хлорамин, лизафин и др.);
18. 2 дозатора для кожных антисептиков и жидкого мыла;
19. не менее 3 биксов средних размеров для хранения ваты, марлевых салфеток, перчаток;
20. 2 эмалированных кюветы для размещения стерильных шпателей,

- салфеток или 2 почкообразных лотка;
- 21.емкости на подставках для замачивания в моющем растворе использованных инструментов и перчаток;
 - 22.емкости для хранения дезрастворов.

Необходимое белье:

1. простыни для кушетки и гинекологического кресла;
2. салфетки на столик с инструментами и тумбочку;
3. полотенце для вытирания рук;
4. одноразовые бахилы для посетителей.

Набор для оказания первой помощи.

НАПРАВЛЕНИЕ

на цитологическое исследование и результат исследования материала,
полученного при профилактическом гинекологическом осмотре, скрининге.

ПЕРВИЧНОЕ или ПОВТОРНОЕ

1. Ф.И.О. (полностью)

2. дата рождения

3. страховая компания

№ страхового полиса _____ серия _____

4. адрес пациента: населенный пункт

район _____ улица _____ дом _____ корп

_____ кв _____

5. диагноз (при направлении на цитологическое исследование)

6. код диагноза по МКБ-10

7. дата последней менструации _____ менопауза

_____ лет

8. проводимое лечение

9. соскоб получен (нужное подчеркнуть) влагалище, экзоцервикс,
эндоцервикс

Дата взятия биологического материала

Ф.И.О. (врача, акушерки), направляющих материал

Подпись _____

Наименование цитологической лаборатории, телефон

Результат цитологического исследования №

Дата поступления материала

Качество материала: адекватный, недостаточно адекватный, неадекватный
(нужное подчеркнуть)

1. Цитограмма (нужное отметить)

1.1. Без особенностей (для репродуктивного возраста) (дать описание)

1.2.С возрастными изменениями слизистой оболочки:

- атрофический тип мазка;
- эстрогенный тип мазка

2. Цитограмма (дать описание)

соответствует (нужное отметить)

2.1.Прилиферации (гиперплазии) железистого эпителия

2.2.Гиперкератозу плоского эпителия;

2.3.Воспалительному процессу слизистой оболочки (вагинит, экзоцервицит, эндоцервицит)

уточнить степень выраженности _____ этиологический фактор

2.4.Бактериальному вагиниту

2.5.Атрофическому кольпиту

2.6.Не резко выраженным изменениям клеток плоского эпителия:

- легкой дисплазии;
- изменениям, характерным для папилломавирусной инфекции.

2.7.Выраженным изменениям клеток плоского эпителия (уточнить):

- умеренной дисплазии;
- тяжелой дисплазии.

2.8.Раку (уточнить форму)

3. Другие типы цитологических заключений:

4. Дополнительные уточнения:

Дата проведения исследования _____

Ф.И.О. врача (мед. технолога), проводившего исследование

Подпись _____

Сигнальное извещение смотрового кабинета
при подозрении на злокачественное новообразование

ЛПУ _____
(наименование, адрес)

Ф.И.О. _____

Возраст _____

Адрес пациента _____

Диагноз направления _____

Подпись врача (фельдшера, акушерки) _____

Дата « ____ » _____ 20 ____ г.

ОТЧЕТ

о работе мужского смотрового кабинета за ___ квартал 20__ года

Численность мужского населения старше 18 лет, закреплённого за зоной обслуживания	Количество мужчин старше 30 лет	Количество мужчин, впервые обратившихся в поликлинику в текущем году	Из них	
			Осмотрено в смотровом кабинете всего	Обследовано цитологическим методом

Число выявленных заболеваний

Видимые локализации	Число выявленных больных		
	Хронические заболевания	Предопухолевые заболевания	Злокачественные новообразования
Кожные покровы			
Видимые слизистые оболочки полости рта			
Грудная железа			
Щитовидная железа			
Живот			
Периферические лимфатические узлы			
Наружные половые органы			
Предстательная железа			
Прямая кишка			
Всего			

Список

больных с выявленными злокачественными новообразованиями

№ п/п	ФИО	возраст	Место проживания	диагноз

Зав. поликлиническим отделением

Дата « » г.

Подпись _____

Медработник

смотрового кабинета

Подпись

ОТЧЕТ

о работе женского смотрового кабинета за ____ квартал 20 ____ года

Численность женского населения старше 18 лет, закрепленного за зоной обслуживания	Количество женщин старше 30 лет	Количество женщин, впервые обратившихся в поликлинику в текущем году	Из них	
			Осмотрено в смотровом кабинете всего	Обследовано цитологическим методом

Число выявленных заболеваний

Видимые локализации	Число выявленных больных		
	Хронические заболевания	Предопухолевые заболевания	Злокачественные новообразования
Кожные покровы			
Видимые слизистые оболочки полости рта			
Молочная железа			
Щитовидная железа			
Живот			
Периферические лимфатические узлы			
Наружные половые органы			
Шейка матки и влагалище			
Матка и придатки			
Прямая кишка			
Всего			

**Список
больных с выявленными злокачественными новообразованиями**

№ п/п	ФИО	возраст	Место проживания	диагноз

Зав. поликлиническим отделением

Дата « __ » _____ г.

Подпись

Медработник

смотрового кабинета

Подпись

Отчёт предоставляется один раз в год в январе месяце после 5-го числа в орган управления здравоохранением региона и в организационно-методический отдел ведущего (областного, краевого, республиканского) онкологического диспансера

**Показатели
оценки работы смотрового кабинета (мужского, женского)**

1. Посещаемость (число осмотренных пациентов в отчетный период).
2. Удельный вес лиц, осмотренных в смотровом кабинете (частное от деления числа лиц, осмотренных в смотровом кабинете в текущем периоде на число лиц, впервые обратившихся в поликлинику в текущем периоде $\times 100\%$)
3. Процент охвата женщин цитологическим исследованием (частное от деления числа женщин, обследованных цитологическим методом на число женщин, осмотренных в смотровом кабинете $\times 100\%$)
4. Процент лиц, направленных на дообследование (частное от деления число лиц, направленных на дообследование на число лиц, осмотренных в смотровом кабинете $\times 100\%$)
5. Процент подтвержденных диагнозов (частное от деления числа подтвержденных диагнозов на число лиц, направленных на дообследование $\times 100\%$)
6. Удельный вес ЗНО в структуре выявленных заболеваний (частное от деления числа выявленных ЗНО различных локализаций на число выявленных заболеваний $\times 100\%$)
7. Удельный вес предопухолевых заболеваний в структуре выявленных заболеваний (частное от деления числа выявленных предопухолевых заболеваний на число выявленных заболеваний $\times 100\%$)
8. Удельный вес хронических заболеваний в структуре выявленных заболеваний (частное от деления числа выявленных хронических заболеваний на число выявленных заболеваний $\times 100\%$)
- 9.* Процент активного выявления ЗНО (частное от деления числа лиц, с выявленными ЗНО в смотровом кабинете на число лиц, с данной локализацией ЗНО впервые взятых на учет у онколога в текущем периоде $\times 100\%$)

* - Сведения брать из отчетной формы N 35 "Сведения о больных злокачественными новообразованиями", утвержденной Постановлением Госкомстата от 29.06.1999 N 49.

Руководитель органа
управления здравоохранения
Муниципального образования

Подпись _____

Примечание: данная форма заполняется отдельно для мужских и для женских смотровых кабинетов

**ПЕРЕЧЕНЬ
ПРЕДОПУХОЛЕВЫХ ЗАБОЛЕВАНИЙ ВИЗУАЛЬНЫХ ЛОКАЛИЗАЦИЙ**

Кожа

- пигментная ксеродерма
- поздние лучевые язвы
- мышьяковые кератозы
- актинические (себорейные, старческие) кератозы

Предмеланомные заболевания кожи

- ограниченный предопухольный меланоз Дюбрея
- пигментный невус
- синий (голубой) невус
- гигантский пигментный невус

Примечание: дискератоз Боуэна и эритроплазия Кейра рассматривается как интраэпителиальный рак (сг in situ)

Полость рта

- Болезнь Боуэна
- лейкоплакия веррукозная
- папилломатоз
- эрозивно-язвенная и гиперкератотическая формы красной волчанки и красного плоского лишая
- постлучевой стоматит

Красная кайма губ

- бородавчатый или узелковый гиперкератоз
- ограниченный гиперкератоз
- хейлит Манганотти
- лейкоплакия веррукозная и эрозивная
- кератоакантома
- кожный рог
- папиллома
- эрозивно-язвенная и гиперкератотические формы красной волчанки и красного плоского лишая
- постлучевой хейлит

Прямая кишка

- аденоматозный полип
- ворсинчатый полип
- ректит (неспецифический, специфический и постлучевой)

Молочная железа

- мастопатия фиброзно-кистозная, или фиброаденоматоз, или дисгормональные

гиперплазии

- диффузная фиброзно-кистозная мастопатия (диффузные аденофиброматозы, фиброаденоматозы и кистозные фиброаденоматозы)

- узловатая мастопатия

- фиброаденома

Половые органы

Женские половые органы:

Наружные половые органы

- лейкоплакия

- крауроз

- папилломы

Шейка матки

- эктропион

- псевдоэрозия

- истинная эрозия

- простая форма лейкоплакии

- дисплазии, возникающие в области фоновых процессов или на неизменной шейке матки

- лейкоплакия с явлениями атипии

- эритроплакия

- рецидивирующий полипоз

Тело матки

- рецидивирующая железистая гиперплазия эндометрия (диффузная или очаговая)

- атипическая гиперплазия эндометрия (аденоматоз)

- полипы эндометрия

Яичники

- доброкачественные опухоли яичников

Мужские половые органы:

Яичко

- крипторхизм

Половой член

- лейкоплакия и лейкокератоз

- папилломы (остроконечные кондиломы)